NEFROLOGÍA MEXICANA
Revista Oficial del Colegio de Nefrólogos de México AC. Fundado en 1967
PERMANYER

CASO CLÍNICO

Un caso de lesión renal aguda por envenenamiento masivo por etilenglicol

Saulo E. Alvarado-Valdez[1]* *y Cinthia A. Rodríguez-Rodríguez*[2]

[1]*Departamento de Nefrología, Hospital General de Zona No. 46, Instituto Mexicano del Seguro Social (IMSS), Gómez Palacio, Durango;* [2]*Departamento de Nefrología, Unidad Médica de Alta Especialidad No. 71, IMSS, Torreón, Coahuila. México*

Resumen

El etilenglicol es un alcohol líquido presente en anticongelantes, cuya ingestión produce disfunción celular, falla multiorgánica y potencialmente la muerte. El daño renal se presenta con frecuencia, asociado con acidosis metabólica con anión gap elevado. El diagnóstico se realiza por sospecha clínica o por la determinación de las concentraciones séricas del alcohol. El tratamiento incluye soporte y antídotos como etanol, y en casos graves terapia de soporte renal. Se presenta el caso de un hombre que desarrolló lesión renal aguda tras la ingesta de etilenglicol con fines suicidas, manejada con etanol enteral y hemodiálisis, logrando la recuperación de la función renal.

Palabras clave: Etilenglicol. Acidosis metabólica. Etanol. Lesión renal aguda.

A case of acute kidney injury due to massive ethylene glycol poisoning

Abstract

Ethylene glycol is a liquid alcohol found in antifreeze. Ingestion of ethylene glycol causes cellular dysfunction, multiple organ failure, and potentially death. Renal damage is common, associated with elevated anion gap metabolic acidosis. Diagnosis is based on clinical suspicion or serum alcohol levels. Treatment includes supportive care and antidotes such as ethanol, and in severe cases, renal support therapy. We present the case of a man who developed acute kidney injury after ingesting ethylene glycol for suicidal purposes. He was treated with enteral ethanol and hemodialysis, achieving recovery of renal function.

Keywords: Ethylene glycol. Metabolic acidosis. Ethanol. Acute renal injury.

Correspondencia:
Saulo E. Alvarado-Valdez
E-mail: dr.alvaradonefro@gmail.com

Fecha de recepción: 11-03-2026
Fecha de aceptación: 02-07-2026
DOI: 10.24875/NFM.26000003

Disponible en línea: 25-11-2026
Nef. Mex. 2026;47(4):164-167
www.revistanefrologiamexicana.com

0187-7801 / © 2026 Colegio de Nefrólogos de México AC. Publicado por Permanyer. Éste es un artículo *open access* bajo la licencia CC BY-NC-ND (http://creativecommons.org/licenses/by-nc-nd/4.0/).

Introducción

Las intoxicaciones por alcoholes, como el metanol, el etilenglicol, el isopropanol, el dietilenglicol y el propilenglicol, pueden causar disfunción celular y la muerte[1]. El etilenglicol es un líquido utilizado en soluciones anticongelantes, cuya ingestión, por error o de forma intencionada con fines suicidas[2], causa afectación multiorgánica; sin embargo, los síntomas iniciales son inespecíficos. La mayoría de estos casos son en adultos mayores de 20 años y de forma intencional. La toxicidad por etilenglicol está mediada por sus metabolitos, principalmente el ácido glicólico y el oxalato[3]. En los pacientes intoxicados, los síntomas neurológicos y gastrointestinales predominan al principio, mientras que el daño renal de produce de forma más tardía, debido a la precipitación intratubular aguda de oxalato de calcio[4], que produce una obstrucción tubular y lesión renal aguda de gravedad variable, e incluso puede derivar en la muerte del paciente si la intoxicación no se diagnostica y trata a tiempo[5]. Es importante la identificación y la intervención tempranas para reducir la producción de estos metabolitos tóxicos y las complicaciones clínicas. El tratamiento de la intoxicación por etilenglicol consiste en medidas de soporte, bicarbonato de sodio y la consideración de un antídoto, como etanol o fomepizol. Estos agentes inhiben la alcohol deshidrogenasa, previniendo así la formación de metabolitos tóxicos[6]. En casos extremos (pH < 7.25, lesión renal aguda, concentración sérica de etilenglicol > 50 mg/dl) se requiere diálisis para eliminar directamente el etilenglicol y los metabolitos tóxicos, además de aquellos casos que ameriten terapia de reemplazo por el daño renal[7,8]. La intoxicación por etilenglicol se asocia clásicamente con una acidosis metabólica con brecha aniónica elevada. En este artículo describimos el caso de un paciente que desarrolló lesión renal aguda tras la ingestión de etilenglicol con fines suicidas, la cual remitió parcialmente tras el tratamiento de hemodiálisis.

Caso clínico

Varón de 37 años, con antecedente de toxicomanías. Inicia 12 horas previo al ingreso, cuando tras una pelea conyugal ingiere cocaína, alcohol y anticongelante (1 litro) con fines suicidas. Cuatro horas después presenta desorientación y agitación psicomotriz, por lo que es llevado al servicio de urgencias. A su ingreso, neurológicamente con Glasgow de 13 puntos (O4, V4, M5); además, datos de broncoespasmo y taquicardia (106 latidos por minuto). Los laboratorios de ingreso reportan acidosis metabólica grave de anión gap elevado e incremento de azoados (Tabla 1). Se inicia tratamiento con reposición de bicarbonato y soluciones cristaloides. A las 9 horas de su ingreso (21 h de la ingesta) se inicia infusión enteral de etanol a dosis de 600 mg/kg de peso en bolo y posteriormente 100 mg/kg de peso por sonda nasogástrica, con una dilución de 200 ml de etanol en 200 ml de solución inyectable, a 45 ml/h (Fig. 1). Se administra por 48 horas y se indica su suspensión debido a mejoría en el estado neurológico. A las 96 horas de su ingreso se decide inicio de terapia de reemplazo renal, por acidosis refractaria y oliguria, requiriendo dos sesiones de hemodiálisis. Al día 15 tras su ingreso, mejoran la diuresis y el equilibrio ácido-base (Tabla 1), y se retira el angioacceso.

Discusión

En este artículo describimos un caso de intoxicación por etilenglicol con fines suicidas, lo cual constituye una urgencia médica y nefrológica con alta morbimortalidad si no se diagnostica y trata a tiempo. Tras su ingestión, el etilenglicol se oxida en el hígado, por acción de la alcohol deshidrogenasa y la aldehído deshidrogenasa, a ácido glicólico, ácido glioxílico y ácido oxálico; metabolitos que son muy tóxicos. Específicamente, el ácido oxálico se une al calcio sérico, causando hipocalcemia y precipitación de cristales de oxalato cálcico en los riñones, el sistema nervioso central, el corazón y los pulmones[1,3]. El daño renal se da principalmente como una nefropatía por cilindros, debido a la acumulación intratubular de cristales de oxalato de calcio. Sin embargo, se añade que la fagocitosis de los cristales por las células tubulares causa inflamación tubular, pudiendo resultar en necrosis tubular aguda. Finalmente, como consecuencia del daño a la membrana tubular, los cristales pasan al intersticio, con la consiguiente inflamación y la formación final de un granuloma cristalino[2,4].

El diagnóstico definitivo de intoxicación por etilenglicol se basa en la medición de sus niveles séricos y urinarios, pero esto solo es posible en laboratorios altamente especializados[4,5]. En ausencia de niveles de etilenglicol, se puede realizar un diagnóstico presuntivo si existe una fuerte sospecha de su ingestión (como en el presente caso) asociada a uno o más de los siguientes criterios: pH arterial < 7.3, niveles séricos de bicarbonato < 20 mEq/l, brecha osmolal sérica > 10 mOsm/l o presencia de cristales fusiformes y aciculares de oxalato en la orina[1,3,4]. En el caso

Tabla 1. Exámenes de laboratorio

Laboratorios	Tiempo desde la ingesta de etilenglicol							Valor de referencia
	12 h (al ingreso)	24 h	36 h	72 h	6 días	14 días	20 días	
pH	7.08	7.27	7.35	7.35	7.23	7.52	7.40	7.35-7.45
pCO_2 (mmHg)	13	16	23	33	29	29		35-48
pO_2 (mmHg)	139	171	38	66	52	62		75-108
HCO_3 (mmol/l)	3.9	7.3	12.7	18.2	12.1	23.7	25.5	18-23
TCO_2 (mmol/l)	4.3	7.8	13.4	19.2	13	24.6		22-28
BE (mmol/l)	–23.8	–17.4	–11.3	–6.5	–14.2	1.3		–2.0 a 3.0
SO_2 (%)	98	99	69	92	79	94		95-98
Anión gap	30.1	20.7	18.3	7.8	9.9	3.3	11	
Glucosa (mg/dl)	133	129	116	96	80	84	84	65-110
Urea (mg/dl)	15	26	29	57	114	88	69	8-44
BUN (mg/dl)	7	12.13	13.53	26.6	53.2	41		7-20
Creatinina (mg/dl)	1.5	2.7	3.6	5.3	9.2	5.1	2.6	0.2-1.6
Na (mmol/l)	143	141	141	132	125	137	142	130-150
K (mmol/l)	5.2	4.5	3.6	4.2	4.3	SR	4.3	3.5-5.3
Ca (mg/dl)	10.7	8.4	8.4	7.9	8.0	SR		8.4-10.2
Mg (mg/l)	2.8	2.2	1.9	1.8	1.9	1.8		1.3-2.5
Cl (mmol/l)	109	113	110	106	103	110	105	98-107
P (mg/dl)	5.9	2.3	2.5	4.0	6.9	5.1		2.5-4.5
Osmolaridad sérica calculada (mOsm/kg)	306.3	278.5	300.5	287.2	283.9	293	300	
Albúmina (g/dl)	5.60	3.9	3.6	3.2		3.4		3.5-5

BE: exceso de bases; BUN: nitrógeno ureico en sangre; HCO_3: bicarbonato; pCO_2: presión parcial de dióxido de carbono; pO_2: presión parcial de oxígeno; TCO_2: dióxido de carbono total; SO_2: saturación de oxígeno.

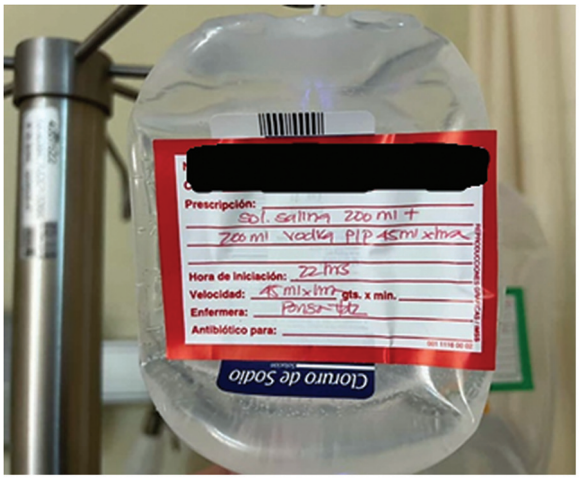

Figura 1. Tratamiento con etanol. Mezcla de alcohol etílico comercial con solución salina en infusión enteral por sonda nasogástrica.

presentado se observó una disminución de la natremia en presencia de oliguria y con administración de soluciones parenterales, presumiblemente debido al aumento de la osmolaridad sérica por las moléculas de alcohol, tratándose así de una pseudohiponatremia. Como tratamiento, se utiliza fomepizol (o, en su defecto, etanol) en pacientes con niveles de etilenglicol en sangre > 20 mg/dl, ya que bloquea la alcohol deshidrogenasa y la consiguiente producción de metabolitos tóxicos de etilenglicol[5-7]. La hemodiálisis es una herramienta eficaz para la eliminación de metabolitos tóxicos de la sangre y la corrección del desequilibrio electrolítico. Debe iniciarse en presencia de acidosis metabólica grave, niveles elevados de etilenglicol en sangre o por criterios clásicos de urgencia dialítica[6-8]. Además de los riñones, la intoxicación por etilenglicol afecta a otros órganos como consecuencia del depósito

tisular de oxalato de calcio. La afectación neurológica se caracteriza por somnolencia, euforia, convulsiones o coma en etapas tempranas. Posteriormente, puede conducir a depresión del sistema nervioso. La cardiopatía se caracteriza por arritmias y reducción de la contractilidad miocárdica, también favorecida por la acidosis metabólica y la hipocalcemia. Con dichas características clínicas se presentó el paciente a su ingreso. El daño al sistema respiratorio se produce por inhalación, con irritación de las vías respiratorias altas o por contacto directo del líquido con la mucosa, presentando efectos pulmonares en 12-72 horas tras la exposición, como disnea aguda, taquipnea, hiperventilación y edema pulmonar[6,7]. Considerando los recursos del centro, el diagnóstico se realizó por la sospecha clínica y se manejó con etanol y hemodiálisis, esta última indicada por lesión renal aguda con acidosis refractaria. El manejo oportuno permitió la recuperación renal y evitó complicaciones irreversibles.

Conclusión

La intoxicación por etilenglicol produce metabolitos que inducen acidosis metabólica de brecha aniónica elevada y provocan daño renal, y deprimen el sistema nervioso central. El diagnóstico y el tratamiento precoces son esenciales para evitar la fatalidad. El diagnóstico requiere un alto grado de sospecha clínica o el antecedente claro de ingestión, junto con datos paraclínicos confirmatorios. El tratamiento principal consiste en inhibir la alcohol deshidrogenasa con fomepizol o etanol. La hemodiálisis puede acelerar la eliminación de los metabolitos tóxicos, evitando un daño crónico y permanente.

Agradecimientos

Los autores agradecen al paciente y a la institución por las facilidades otorgadas para la realización de este trabajo.

Financiamiento

Los autores declaran que este trabajo se realizó con recursos propios.

Conflicto de intereses

Los autores declaran no tener conflicto de intereses.

Consideraciones éticas

Protección de personas y animales. Los autores declaran que para esta investigación no se han realizado experimentos en seres humanos ni en animales.

Confidencialidad, consentimiento informado y aprobación ética. Los autores han obtenido la aprobación del Comité de Ética para el análisis de datos clínicos obtenidos de forma rutinaria y anonimizados. Debido a la naturaleza del estudio, no fue necesario el consentimiento informado individual. Se han seguido las recomendaciones éticas pertinentes.

Declaración sobre el uso de inteligencia artificial. Los autores declaran que no se utilizó ningún tipo de inteligencia artificial generativa para la redacción ni la creación de contenido de este manuscrito.

Referencias

1. Kraut JA, Mullins ME. Toxic alcohols. N Engl J Med. 2018;378:270-80.
2. Lieti G, L'imperio V, Cavalli A, Ravasi C, Longhi S, Fogazzi GB, et al. A case of acute kidney injury to ethylene glycol intoxication. G Ital Nefrol. 2023;40:2023.
3. Ahmed M, Janikowski C, Huda S, Ahmad A, Morrow L. Ethylene glycol poisoning with a near-normal osmolal gap: a diagnostic challenge. Cureus. 2020;12:e11937.
4. Iqbal A, Glagola JJ, Nappe TM. Ethylene glycol toxicity. [Updated 2022 Sep 26]. En: StatPearls. Treasure Island (FL): StatPearls Publishing; 2025.
5. Cacelín JR, Cacelín RS. Intoxicación por etilenglicol. Med Int Mex. 2017;33:259-84.
6. Sasanami M, Yamada T, Obara T, Nakao A, Naito H. Oral ethanol treatment for ethylene glycol intoxication. Cureus. 2020;12:e12268.
7. Ghannoum M, Gosselin S, Hoffman RS, Lavergne V, Mégarbane B, Hassanian H, et al. Extracorporeal treatment for ethylene glycol poisoning: systematic review and recommendations from the EXTRIP workgroup. Crit Care. 2023;27:56.
8. Grigorasi GR, Nistor I, Corlade-Andrei M, Voroneanu L, Siriopol D, Apetrei M, et al. Outcomes of death and prolonged renal insufficiency in ethylene glycol poisoned patients. Int Urol Nephrol. 2022;54:149-55.